




INSTITUTE of EMERGENCY MEDICINE

**The STATE UNIVERSITY of MEDICINE &
PHARMACOLOGY “Nicolae TESTEMIȚANU”**
Chisinau, Republic of Moldova



**SINDROMUL MOREL-LAVALLÉE ÎN ASOCIEREA CU FRACTURILE
DESCHISE MULTIPLE ALE OASELOR PELVINE**

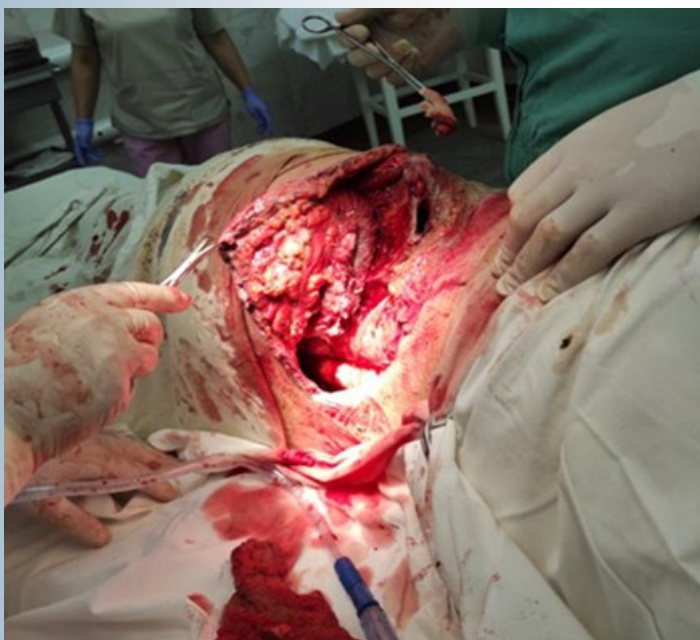Adeverința AGEPI MD seria OȘ Nr. 7526 din 11.05.2023

**KUSTUROV Vladimir, CIOCANU Mihail, KUSTUROVA Anna,
SÎRGHI Grigore**

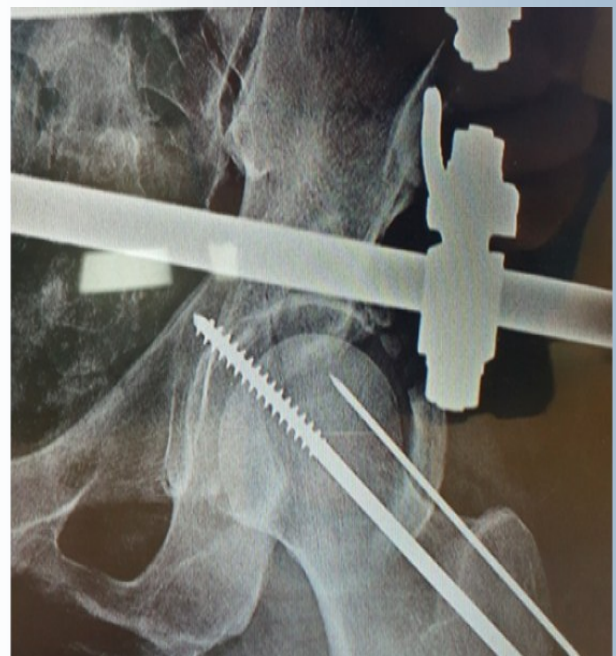Invenția se referă la medicină, și anume la traumatologie, chirurgie leziunilor și este destinată tratamentului multiplelor fracturi deschise ale oaselor pelvine, cu leziune traumatică extinsă de țesuturi moi, fracturi deschise sau închise ale bazinului cu complicații septico - necrotice.

Problema pe care o rezolvă invenția constă în prevenirea apariția complicațiilor în tratamentul fracturilor deschise pelvine, prin eliminarea riscului de traumatizare suplimentară și infectare a țesuturilor lezate, prin efectuarea stabilizării primare ainelului pelvin cu un dispozitiv de fixare externă, efectuarea prelucrării chirurgicale radicale etapizate a plăgii, re poziționarea fragmentelor osoase și aplicarea sistemului de drenaj pe zona dezechamată a țesuturilor moi cu formarea a 1-3 porturi în proiecția inciziei cu formarea presiunii negative de aproximativ 75 -120 mm Hg.

Rezultatul invenției constă în stabilizarea prealabilă ainelului pelvin cu un dispozitiv de fixare externă cu menținerea raportului structurilor anatomice traumatizate în localizarea lor reciprocă inițială, evitarea riscului de traumatism suplimentar și infecție în timpul prelucrării chirurgicale etapizate a plăgii, se obține datorită fixării stabile a fragmentelor osoase de bază aleinelului pelvin și a creării unui acces controlat vizual în toate zonele afectate ale țesuturilor cu traumatizare secundară minimă, se efectuează re poziționarea fragmentelor osoase uni-momentan sau treptat și fixarea lor stabilă cu crearea unei aspirații active permanente în plagă cu ajutorul unui dispozitiv de formare a presiunii negative.



etapele de prelucrare chirurgicală al leziunii
deschise



fragment de radiograma anteroposterioară
ainelului pelvin: diafixarea articulației
coxofemorale stângi cu introducerea unui
element de fixare pe axa centrală a colului
femoral